



Caracterización de la ateromatosis carotídea con ultrasonido Doppler

Penagos-Noriega S¹, Guerrero-Avedaño GM², Solís-Rodríguez R³

Resumen

OBJETIVOS: caracterización ecográfica de la ateromatosis carotídea en pacientes que acudieron al servicio de ultrasonido Doppler del Hospital General de México en el periodo de enero a junio del 2016. Determinar la prevalencia de evento vascular cerebral en pacientes que acudieron al servicio de ultrasonido Doppler del Hospital General de México en el periodo de enero a junio del 2016.

MATERIAL Y MÉTODOS: se realizó un estudio retrospectivo, bajo un modelo de serie de casos, que incluyó a 94 pacientes a los que se efectuó ultrasonido Doppler carotídeo.

RESULTADOS: de los pacientes estudiados 58 fueron hombres y 36 mujeres, el promedio de edad fue de 61 (± 14) años; 61% de los pacientes tuvo grosor íntima/media, en promedio, por arriba de 0.8 mm. Se observaron placas de ateroma en 90.4% de los pacientes, el género masculino fue el más afectado con 61%, en los pacientes con ateromatosis. El sitio con mayor afección fue el bubo carotídeo, (der. 63.8%/izq 61.7%), el sitio de mayor estenosis fue en la carótida externa (der 35.2%/izq 45%). La mayoría de las placas observadas fueron lisas; 66% de los pacientes con ateromatosis tuvo alguna afección neurológica diagnosticada por clínica o imagen (evento vascular cerebral, ataque transitorio de isquemia, enfermedad multiinfarto/infarto lacunar), el territorio vascular más afectado fue el de la arteria cerebral media con 30.9%.

CONCLUSIONES: la elevada frecuencia de enfermedad ateromatosa carotídea, y su relación causal con el evento vascular cerebral, debería obligar a su detección oportuna en pacientes con factores de riesgo cardiovascular/síndrome metabólico de forma rutinaria, ya que hasta ahora estamos diagnosticando a los pacientes con ateromatosis que han presentado alguna afección neurológica; cuando la conducta debería ser a la inversa: diagnóstico temprano de ateromatosis carotídea para iniciar medidas preventivas con miras a disminuir el riesgo de presentar eventos vasculares cerebrales.

PALABRAS CLAVE: grosor íntima/media, placas de ateroma, tipo de placa, características ecográficas de las placas, sitio de mayor estenosis.

¹Residente de tercer año de la especialidad de Imagenología Diagnóstica y Terapéutica del Hospital General de México Dr. Eduardo Liceaga, Dr. Balmis 148, C.P. 06726 Ciudad de México.

²Radiólogo Intervencionista, Departamento de ultrasonido Doppler y radiología intervencionista, Hospital General de México Dr. Eduardo Liceaga, Dr. Balmis 148, C.P. 06726 Ciudad de México

³Epidemiólogo adscrito al Centro Médico Dr. Gilberto Gómez Maza, Boulevard Centenario del Ejército Mexicano, s/n, Col. Las Torres, C.P. 29020 Tuxtla Gutiérrez, Chiapas.

Recibido: 4 de julio 2016

Aceptado: 28 de octubre 2016

Correspondencia

Sabel Penagos-Noriega
doctorsabel@hotmail.com

Este artículo debe citarse como

Penagos-Noriega S, Guerrero-Avedaño GM, Solís-Rodríguez R. Caracterización de la ateromatosis carotídea con ultrasonido Doppler. Anales de Radiología México 2016;15(4):308-316.



Anales de Radiología México 2016 Oct;15(4):308-316.

Characterization of carotid atheromatosis with Doppler ultrasound.

Penagos-Noriega S¹, Guerrero-Avendaño GM², Solís-Rodríguez R³

Abstract

OBJECTIVES: echographic characterization of carotid atheromatosis in patients admitted to the Hospital General de Mexico Doppler ultrasound service in the period from January to June 2016. Determine the prevalence of stroke in patients admitted to the Hospital General de Mexico Doppler ultrasound service in the period from January to June 2016.

MATERIAL AND METHODS: we conducted a retrospective study, under a case series model, which included 94 patients who underwent carotid Doppler ultrasound.

RESULTS: of the patients studied, 58 were male and 36 female; the average age was 61 (± 14) years; 61% of the patients had intimal medial thickness, on average, above 0.8 mm. We observed atheromatous plaques in 90.4% of the patients; males were the most affected, at 61%, among patients with atheromatosis. The most commonly affected site was the carotid bulb, (right 63.8% / left 61.7%); the site of greatest stenosis was in the external carotid artery (right 35.2% / left 45%). The majority of the plaques observed were smooth; 66% of patients with atheromatosis had a neurological condition diagnosed by clinical examination or image studies (stroke, transient ischemic attack, multi-infarct dementia / lacunar stroke), the most widely affected vascular territory was the middle cerebral artery, with 30.9%.

CONCLUSIONS: the high frequency of carotid artery disease, and its causal relationship with stroke, should make timely detection a routine requisite in patients with cardiovascular risk factors / metabolic syndrome, given that, to date, we are diagnosing patients with atheromatosis who have presented a neurological condition, when the sequence should be the inverse: early diagnosis of carotid atheromatosis to start preventive measures seeking to lower the risk of subsequent stroke.

KEYWORDS: intimal medial thickness; atheromatous plaques; type of plaque; echographic characteristics of plaques; site of greatest stenosis

¹Residente de tercer año de la especialidad de Imagenología Diagnóstica y Terapéutica del Hospital General de México Dr. Eduardo Liceaga, Dr. Balmis 148, C.P. 06726 Ciudad de México.

²Radiólogo Intervencionista, Departamento de ultrasonido Doppler y radiología intervencionista, Hospital General de México Dr. Eduardo Liceaga, Dr. Balmis 148, C.P. 06726 Ciudad de México

³Epidemiólogo adscrito al Centro Médico Dr. Gilberto Gómez Maza, Boulevard Centenario del Ejército Mexicano, s/n, Col. Las Torres, C.P. 29020 Tuxtla Gutiérrez, Chiapas.

Correspondence

Sabel Penagos-Noriega
doctorsabel@hotmail.com

INTRODUCCIÓN

Los trastornos en el metabolismo de los lípidos están considerados dentro de las enfermeda-

des crónicas no transmisibles, las dislipidemias aumentan el riesgo de aterosclerosis debido a que favorecen el depósito de lípidos en las paredes arteriales, con la consecuente aparición

de placas de ateroma.^{1,2} La aterosclerosis se complica con erosión o rotura de la placa y la formación de un trombo que condiciona isquemia o necrosis (enfermedad aterotrombótica). La enfermedad cerebrovascular, la enfermedad coronaria y la enfermedad arterial periférica son el resultado del desarrollo de la enfermedad aterotrombótica.^{3,4} La enfermedad cerebrovascular es uno de los principales problemas de salud a escala mundial, según la Organización Mundial de la Salud es la tercera causa de muerte en el mundo y la primera de invalidez en adultos.^{5,6} En México, las enfermedades cerebrovasculares ocupan el sexto lugar como causa de muerte entre la población general, cuarto lugar entre el género femenino y sexto en el masculino. Sus elevadas tasas de incidencia y prevalencia suponen notables costos humanos y económicos.^{7,8}

MATERIAL Y MÉTODO

Se realizó un estudio retrospectivo, bajo un modelo de serie de casos, que incluyó a 94 pacientes a los que se practicó ultrasonido Doppler carotídeo, en el Servicio de Radiología del Hospital General de México Dr. Eduardo Liceaga, durante los meses de enero a junio del 2016, utilizando equipo de ultrasonido Siemens®Acuson x 300, mediante modo b, Doppler color y espectral, con transductor lineal multifrecuencia 9-12 MHz; se consultaron los estudios de ultrasonido Doppler y se buscaron estudios de extensión (resonancia, tomografía) en el sistema PACS/RIS (Carestream® Health) del hospital. La información se sometió a análisis estadísticos mediante el programa SPSS versión 18.0 (SPSS, Chicago, IL), Las variables se analizaron mediante estadística descriptiva (distribuciones de sus frecuencias, tablas estadísticas, gráficos).

Criterios de inclusión o exclusión

Inclusión

1. Contar con expediente clínico vigente.

2. Pacientes con estudios en el sistema PACS/RIS, realizados de enero a junio del 2016.
3. Protocolo de exploración de ultrasonido Doppler completo.
4. Género indistinto.
5. Edad indistinta.

Exclusión

1. Que no cumpla con algún criterio de inclusión.

RESULTADOS

Se incluyeron 94 pacientes a los que se había completado satisfactoriamente el protocolo de ultrasonido Doppler carotídeo establecido en el hospital, 61.7% (58 pacientes) fueron hombres y 38.3% (36 pacientes) mujeres, el promedio de edad fue de 61 (± 14) años. Se observaron placas de ateroma en 85 pacientes (90.4%), el género más afectado fue el masculino con 61%, en las mujeres se observó afección en 39%. De los pacientes 66% presentó alguna afección neurológica diagnosticada por clínica o imagen (enfermedad cerebrovascular, ataque transitorio de isquemia, enfermedad multiinfarto/infarto lacunar), el territorio vascular más afectado fue el de la arteria cerebral media con 30.9% (**Cuadros 1 y 2**) (**Figuras 1-5**).

Cuadro 1. Pacientes con alguna afección neurológica diagnosticada por clínica o imagen. Fuente base de datos propia

	Frecuencia	%
Enfermedad cerebrovascular	51	54.3
Ataque transitorio de isquemia	7	7.4
Enfermedad multiinfarto/infarto lacunar	4	4.3
Sin afección neurológica	32	34
Total	94	

Cuadro 2. Territorio vascular involucrado en pacientes con alguna afección neurológica diagnosticada por clínica o imagen. Fuente base de datos propia

	Frecuencia	%
Arteria cerebral media	29	30.9
Múltiples territorios	17	18.1
Arteria cerebral posterior	7	7.4
Arteria cerebral anterior	2	2.1
Ataque transitorio de isquemia	7	7.4
Sin afección neurológica	32	34.0
Total	94	100

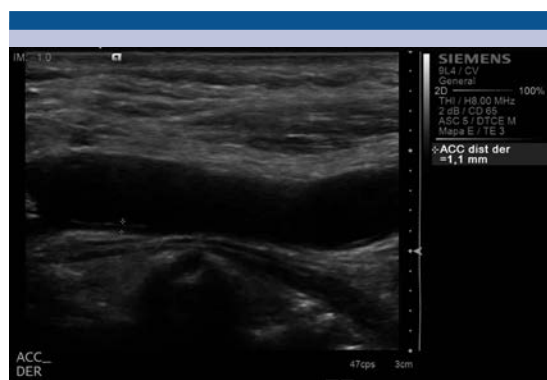

Figura 1. Ultrasonido en escala de grises, donde se identifica engrosamiento de la íntima/media de 1.1 mm, localizado en la pared posterior de la arteria carótida común derecha.

Arteria carótida común

En la arteria carótida común derecha el grosor íntima media fue en promedio de 1.1 mm (± 1.3), la velocidad pico sistólica de 73.8 Cm/s (± 25.2), los pacientes que tenían placas presentaban estenosis en promedio de 26.7% (± 18), las placas observadas tenían un espesor de 1.4 mm (± 0.7) y una longitud de 6.9 mm (± 5.5). En la arteria carótida común izquierda, el grosor íntima media fue en promedio de 0.9 mm (± 0.4), la velocidad pico sistólica de 78.9 Cm/s (± 31.6), los pacientes que tenían placas presentaban estenosis en

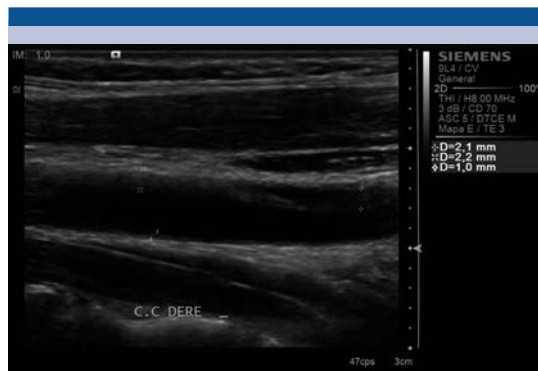


Figura 2. Ultrasonido en escala de grises, donde se identifica placa estable blanda, localizada en la pared anterior de la arteria carótida común derecha, la pared posterior presenta engrosamiento de la íntima-media.

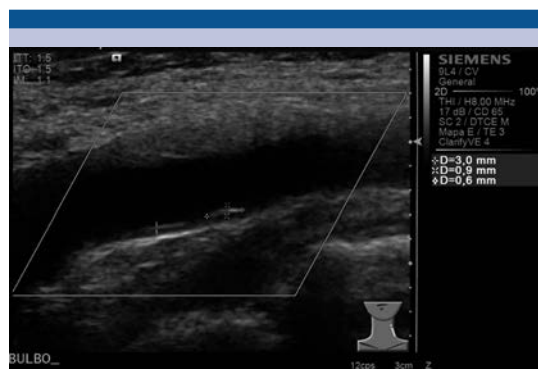


Figura 3. Ultrasonido en escala de grises, donde se identifica placa estable calcificada, localizada en la pared posterior del bulbo carotídeo derecho, en la pared anterior se observa una placa estable blanda.

promedio de 38% (± 29), las placas observadas tenían un espesor de 2 mm (± 1.2) y una longitud de 6.6 mm (± 5.3) (**Cuadros 3-5**).

Bulbo carotídeo

En el bulbo carotídeo derecho el grosor íntima media fue en promedio de 0.9 mm (± 0.4), la velocidad pico sistólica de 74 Cm/s (± 25.2), los

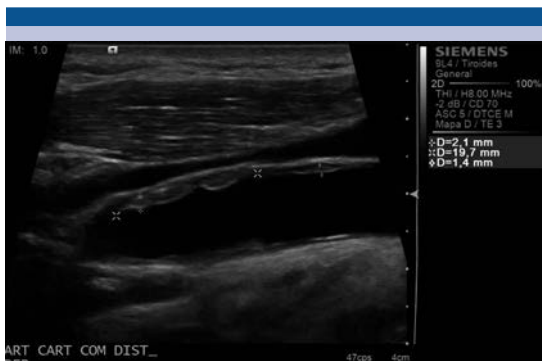

Figura 4. Ultrasonido en escala de grises, donde se identifica placa inestable, blanda, localizada en la pared anterior de la arteria carótida común derecha, en su segmento distal, la pared posterior también se encuentra afectada.

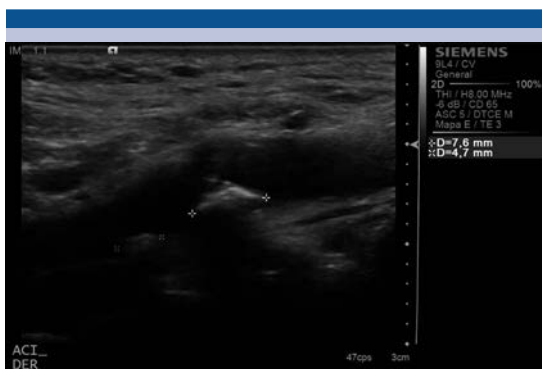


Figura 5. Ultrasonido en escala de grises, donde se identifica placa inestable, calcificada, localizada en la pared posterior de la arteria carótida interna derecha, la pared anterior también esta afectada.

Cuadro 3. Pacientes con placas de ateroma en el segmento de la arteria carótida común de ambos lados. Fuente base de datos propia

	Presencia de placa arteria carótida común derecha		Presencia de placa arteria carótida común izquierda	
	Frecuencia	%	Frecuencia	%
Sí	28	29.8	25	26.6
No	66	70.2	69	73.4
Total	94	100	94	100

Cuadro 4. Tipo de placa de ateroma en el segmento de la arteria carótida común de ambos lados. Fuente base de datos propia

	Arteria carótida común derecha		Arteria carótida común izquierda	
	Frecuencia	%	Frecuencia	%
Sin placa	66	70.2	69	73.4
Hipoecogénica	14	14.9	9	9.5
Isoecoica	7	7.4	7	7.4
Hiperecogénica	7	7.4	9	9.5
Total	94		94	

Cuadro 5. Características ecográficas de la superficie de placas de ateroma en el segmento de la arteria carótida común de ambos lados. Fuente base de datos propia

	Arteria carótida común derecha		Arteria carótida común izquierda	
	Frecuencia	%	Frecuencia	%
Sin placas	66	70.2	69	73.4
Lisa	23	24.5	20	21.3
Irregular (defectos < 2 mm)	4	4.3	4	4.3
Ulcerada (defectos > 2 mm)	1	1	1	1
Total	94		94	

pacientes que tenían placas, presentaban estenosis en promedio de 38.1% (± 26), las placas observadas tenían un espesor de 1.8 mm (± 1.4) y una longitud de 5.5 mm (± 4.1).

En el bulbo carotídeo izquierdo el grosor íntima media fue en promedio de 1 mm (± 0.9), la velocidad pico sistólica de 65.9 Cm/s (± 52), los pacientes que tenían placas presentaban estenosis en promedio de 32% (± 25), las placas observadas tenían un espesor de 2 mm (± 1.7) y una longitud de 5.6 mm (± 3.9) (**Cuadros 6-8**).

Carótida interna

En la carótida interna derecha el grosor íntima media fue en promedio de 0.8 mm (± 0.4), la



Cuadro 6. Pacientes con placas de ateroma en el segmento del bulbo carotídeo de ambos lados. Fuente base de datos propia

	Bulbo carotídeo derecho		Bulbo carotídeo izquierdo	
	Frecuencia	%	Frecuencia	%
Sí	60	63.8	58	61.7
No	34	36.2	36	38.3
Total	94	100	94	100

Cuadro 7. Tipo de placa de ateroma en el segmento del bulbo carotídeo de ambos lados. Fuente base de datos propia

	Bulbo carotídeo derecho		Bulbo carotídeo izquierdo	
	Frecuencia	%	Frecuencia	%
Sin placa	34	36.2	36	38.2
Hipoecogénica	25	26.6	14	15.1
Isoecoica	9	9.5	10	10.6
Hiperecogénica	26	27.7	34	36.1
Total	94	100	94	100

Cuadro 8. Características ecográficas de la superficie de placas de ateroma en el segmento del bulbo carotídeo de ambos lados. Fuente base de datos propia

	Bulbo carotídeo derecho		Bulbo carotídeo izquierdo	
	Frecuencia	%	Frecuencia	%
Sin placa	34	36.2	36	38.2
Lisa	38	40.4	29	30.8
Irregular (defectos < 2 mm)	14	14.9	22	23.5
Ulcerada (defectos > 2 mm)	8	8.5	7	7.5
Total	94	100	94	100

velocidad pico sistólica de 63.8 Cm/s (± 36.9), los pacientes que tenían placas, presentaban estenosis en promedio de 26.9% (± 23.9), las placas observadas tenían un espesor de 1.6 mm (± 0.9) y una longitud de 5.9 mm (± 4.5). En la carótida interna izquierda, el grosor íntima media fue en

promedio de 0.9 mm (± 0.7), la velocidad pico sistólica de 57.6 Cm/s (± 52), los pacientes que tenían placas presentaban estenosis en promedio de 36% (± 26), las placas observadas tenían un espesor de 2.1 mm (± 1.4) y una longitud de 5.6 mm (± 3.5) (**Cuadros 9-11**) (**Figuras 6 y 7**).

Cuadro 9. Pacientes con placas de ateroma en el segmento de la carótida interna de ambos lados. Fuente base de datos propia

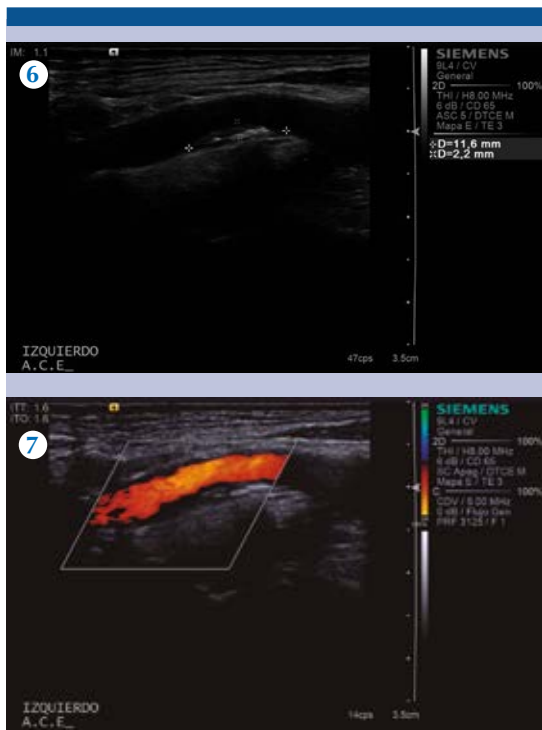	Carótida interna derecha		Carótida interna izquierda	
	Frecuencia	%	Frecuencia	%
Sí	44	46.8	37	39.4
No	50	53.2	57	60.6
Total	94	100	94	100

Cuadro 10. Tipo de placa de ateroma en el segmento de la carótida interna de ambos lados. Fuente base de datos propia

	Carótida interna derecha		Carótida interna izquierda	
	Frecuencia	%	Frecuencia	%
Sin placa	50	53.2	57	60.6
Hipoecogénica	16	17	14	14.9
Isoecoica	8	8.5	6	6.3
Hiperecogénica	20	21.3	17	18.2
Total	94	100	94	100

Cuadro 11. Características ecográficas de la superficie de placas de ateroma en el segmento de la carótida interna de ambos lados. Fuente base de datos propia

	Carótida interna derecha		Carótida interna izquierda	
	Frecuencia	%	Frecuencia	%
Sin placa	50	53.2	57	60.6
Lisa	25	26.5	21	22.3
Irregular (defectos < 2 mm)	13	13.8	6	6.4
Ulcerada (defectos > 2 mm)	6	6.5	10	10.7
Total	94	100	94	100



Figuras 6-7. Ultrasonido en escala de grises y con modalidad Doppler color: se identifica placa inestable, calcificada, localizada en la pared posterior de la arteria carótida externa izquierda, que condiciona estenosis.

Carótida externa

En la carótida externa derecha el grosor íntima media fue en promedio de 0.8 mm (± 0.6), la velocidad pico sistólica de 80.8 Cm/s (± 46.9), los pacientes que tenían placas presentaban estenosis en promedio de 35.2% (± 21.2), las placas observadas tenían un espesor de 1.6 mm (± 0.6) y una longitud de 4.4 mm (± 2.2). En la carótida externa izquierda el grosor íntima media fue en promedio de 0.9 mm (± 0.7), la velocidad pico sistólica de 69.8 Cm/s (± 52), los pacientes que tenían placas presentaban estenosis en promedio de 45% (± 29), las placas observadas tenían un espesor de 2.1 mm (± 1.8) y una longitud de 5.1 mm (± 3.3) (**Cuadros 12-14**).

Cuadro 12. Tipo de placa de ateroma en el segmento de la carótida externa de ambos lados. Fuente base de datos propia

	Carótida externa derecha		Carótida externa izquierda	
	Frecuencia	%	Frecuencia	%
Sí	31	33	26	27.7
No	63	67	68	72.3
Total	94	100	94	100

Cuadro 13. Pacientes con placas de ateroma en el segmento de la carótida externa de ambos lados. Fuente base de datos propia

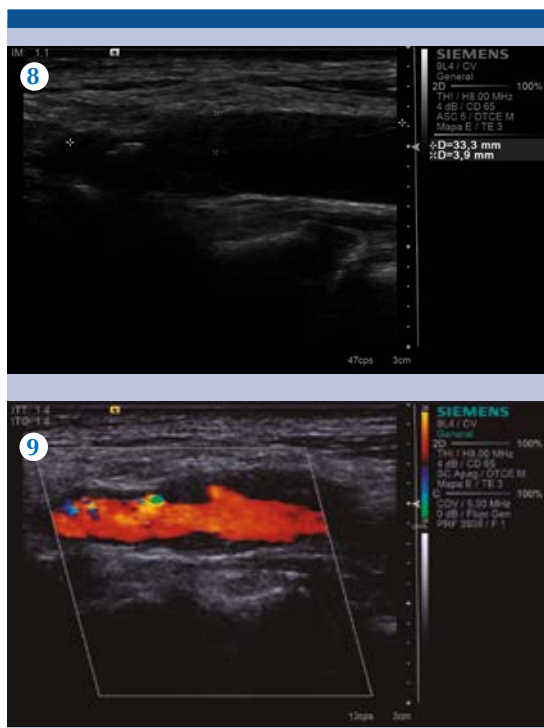
	Carótida externa derecha		Carótida externa izquierda	
	Frecuencia	%	Frecuencia	%
Sin placa	63	67	68	72.3
Lisa	19	20.2	13	13.8
Irregular (defectos < 2 mm)	11	11.8	9	9.6
Ulcerada (defectos > 2 mm)	1	1	4	4.3
Total	94	100	94	100

Cuadro 14. Características ecográficas de la superficie de placas de ateroma en el segmento de la carótida externa de ambos lados. Fuente base de datos propia

	Carótida externa derecha		Carótida externa izquierda	
	Frecuencia	%	Frecuencia	%
Sin placa	63	67	68	72.3
Hipoecogénica	10	10.6	9	9.6
Isoecocica	9	9.6	4	4.2
Hiperecogénica	12	12.8	13	13.9
Total	94	100	94	100

DISCUSIÓN

En nuestro estudio 61% de los pacientes presentó un grosor íntima/media en promedio por arriba de 0.8 mm, (**Figuras 8 y 9**) con una elevada frecuencia de placas de ateroma entre los pacientes estudiados (90.4%), el sitio con mayor afección



Figuras 8-9. Ultrasonido en escala de grises y con modalidad Doppler color: se identifica placa inestable, blanda, con elementos calcificados, localizada en la pared anterior y posterior de la arteria carótida común izquierda, que condiciona estenosis.

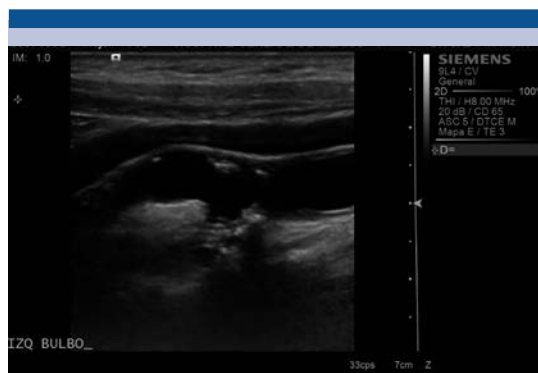


Figura 10. Ultrasonido en escala de grises, donde se identifica placa ulcerada, localizada en la pared posterior del bulbo carotídeo izquierdo.

cardiovascular/síndrome metabólico, de forma rutinaria. Hasta ahora estamos diagnosticando a los pacientes con ateromatosis que han presentado alguna afección neurológica cuando la conducta debería ser la inversa, diagnóstico temprano de ateromatosis carotídea e iniciar medidas preventivas para disminuir los riesgos vasculares cerebrales.

fue el bubo carotideo (der. 63.8%/izq. 61.7%) (**Figura 10**), el sitio de mayor estenosis fue en la carótida externa (der 35.2%/izq. 45%) y la mayoría de las placas observadas fueron lisas. De los pacientes con ateromatosis 66% presentó alguna afección neurológica diagnosticada por clínica o imagen. La frecuencia de placas de ateroma fue mayor a las encontradas en otras series de estudios realizadas en nuestro país.⁹

CONCLUSIÓN

La elevada frecuencia de enfermedad ateromatosa carotídea y su relación causal con el evento vascular cerebral debería obligar a su detección oportuna en pacientes con factores de riesgo

REFERENCIAS

1. Córdova-Villalobos, Et. al; Las enfermedades crónicas no transmisibles en México: sinopsis epidemiológica y prevención integral, Salud Pública Méx 2008;50(5):419-427.
2. Miguel Soca PE. El síndrome metabólico: un alto riesgo para individuos sedentarios. Acimed. 2009;20(2)
3. Libby P, Ridker P, Hansson G. Progress and challenges in translating the biology of atherosclerosis. Nature 2011;473:317-325.
4. Ueda M. Pathology of atherothrombosis. Drugs. 2010;70:Suppl 1:3-8.
5. Marrugat J, Elosua R, Martí H. Epidemiología de la cardiopatía isquémica en España: estimación del número de casos y de las tendencias entre 1997 y 2005. Rev Esp Cardiol 2002;55:337-346.
6. Sanclemente Ansó C, Alonso Valdés F, Rovira Pujol E, Vigil Martín D, Vilaró Pujals J. Accidentes vasculares cerebrales en la comarca de Osona. Factores de riesgo cardiovascular. An Med Interna (Madrid) 2004;21:161-165.

7. Instituto Nacional de Estadística y Geografía, INEGI. Defunciones generales-causas- género-1990-2006 nacional. (publicación en línea).
8. Grundy SM, Benjamin IJ, Burke GL, Chaid A, Eckel RH, Howard BV, et al. Diabetes and cardiovascular disease: a statement for health care professionals from the American Heart Association. *Circulation* 1999;100:1134-1146.
9. Israel Jiménez-Álvarez Et. al. Búsqueda y caracterización ecográfica de placas ateromatosas carotídeas en pacientes con diagnóstico de enfermedad vascular cerebral de tipo isquémico. Experiencia en el Hospital Regional "General Ignacio Zaragoza", *Rev Hosp Jua Mex* 2012;79(3):152-158.